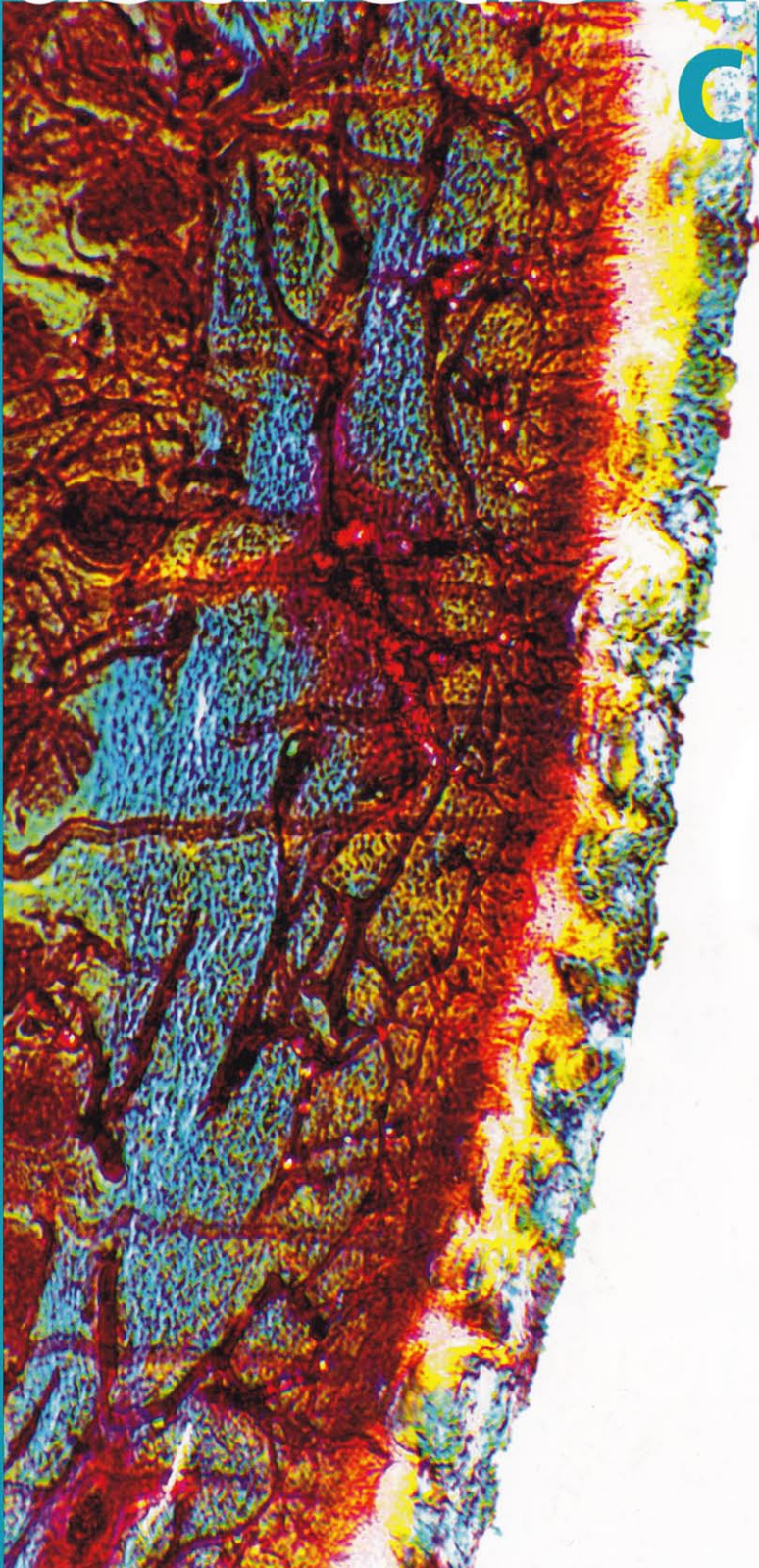


journal für

# ästhetische chirurgie



## Filler

Querschnitt durch ein immer komplexer werdendes Gebiet

## Schweißdrüsenaugkurettag bei Hyperhidrosis axillaris

Welche Vor- und Nachteile gibt es?

## Face-Neck-Lift

Die Neuralgie des N. auricularis magnus: eine beherrschbare Komplikation

G A C D

 Springer

STEINKOPFF  
VERLAG



# Die Neuralgie des N. auricularis magnus (NAM) nach Face-Neck-Lift

## Eine beherrschbare Komplikation

**Nach unserer Erfahrung mit über 4500 „superextended“ Face-Neck-Lifts mit Dynamisierung des superfiziellen muskuloaponeurotischen Systems (SMAS), von denen etwa 1500 Patientinnen und Patienten – größtenteils auswärts – bereits voroperiert waren, treten einige Risiken und Komplikationen häufiger auf als andere. Bei 80% dieser Patienten wurde ein dynamischer SMAS-Lappen präpariert und nach Kürzung mit nichtresorbierbarem Nahtmaterial vernäht. Bei etwa 20% fanden wir unübersichtliche, teils desolante anatomische Verhältnisse vor, wobei wir aus Sicherheitsgründen eine Plikation des SMAS im horizontalen subzygomatischen Bereich und im vertikalen Abschnitt am ventralen M. sternocleidomastoideus und laterodorsal präparierten und gekürzten Platysma durchführten (locker angelegte Vertikalnähte!).**

Der Fokus unserer Darstellung richtet sich auf die Beschwerdesymptomatik im sensiblen Versorgungsgebiet des N. auricularis magnus.

### Die NAM-Symptomatik

Die NAM-Symptomatik kann sich nach einer Operation als totaler sensorischer Ausfall aufgrund einer Durchtrennung des N. auricularis magnus (NAM) präsentieren. Dieser liegt in unmittelbarer Nähe an der Rückseite der V. iugularis ex-

terna, zweigt sich später meist in einen vorderen und einen hinteren Ast auf und zieht sich subkutan und vertikal-kreuzend in Verlaufsrichtung des M. sternocleidomastoideus bis zum Ohr. Dieser iatrogene Schaden muss möglichst während der Operation erkannt und der Nerv sofort koaptiert werden.

### Die NAM-Symptomatik kann sich als totaler sensorischer Ausfall präsentieren

Aufgrund seiner oberflächlichen Lage und des anatomischen Verlaufs der feinen Nervenäste auf der Lamina superficialis der Fascia cervicalis zur Ohrmuschel ist der NAM im Rahmen der Präparation des superfiziellen muskuloaponeurotischen Systems (SMAS) sowie der Haut und Subkutis, welche subaurikulär teils sehr fest an der Faszie auf dem M. sternocleidomastoideus fixiert ist, gefährdet. Dies ist vor allem dann der Fall, wenn es sich um sehr magere Patienten (mit spärlichem subkutanem Fettgewebe) oder bereits Voroperierte mit ausgeprägter Narbenplatte handelt (Abb. 1).

Es kann aber nicht nur während der Präparation zu einer Läsion des Nervs kommen. Auch später, wenn das SMAS mit Fixierungs- oder Plikaturnähten befestigt wird, kann der Nerv mit eingeschlossen werden. Eine Strangulation des Nervs führt dabei zu erheblichen Beschwerden im periaurikulären und -lobulären Bereich mit verschiedenen stark ausgeprägten Neuralgien und Dysästhesien,

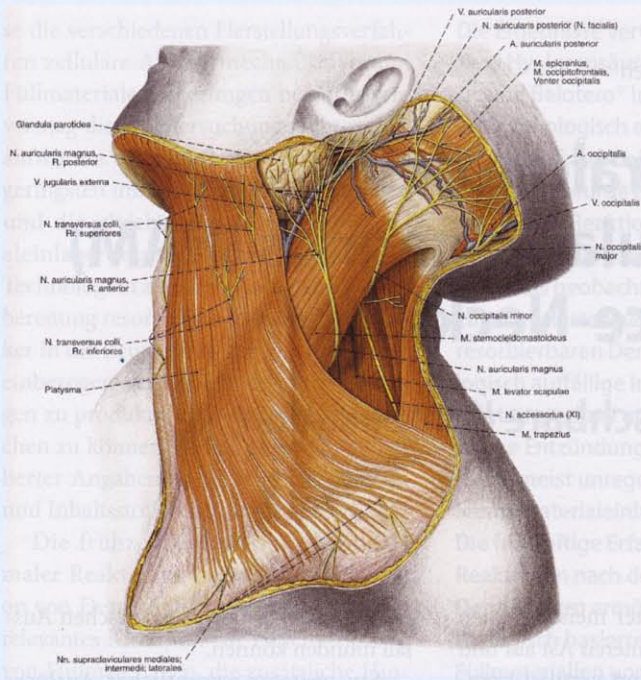
die bis in den totalen sensorischen Ausfall münden können.

Ein weiterer wesentlicher Auslöser der NAM-Beschwerdesymptomatik ist nach unserer Erfahrung die postoperative Wundheilung, die zu einer mehr oder weniger ausgeprägten subkutanen Vernarbung führt. Die langsam wuchernde Narbenplatte bewirkt über die progrediente Drucksteigerung auf den Nerv eine zunehmende Dysästhesie. Unter anderem sind ein Hämatom mit sekundärer narbiger Organisation und andere, nicht bland ablaufende Heilverläufe verantwortlich.

Unser Streben nach dem bestmöglichen Ergebnis erfordert es, den Unterkiefer-Hals-Winkel zu konturieren und in vielen Fällen wieder „herauszuarbeiten“. Das macht die komplette Lösung der Haut vom M. sternocleidomastoideus, Platysma und SMAS unerlässlich, ebenso wie die Teilresektion und Skulpturierung zuviel vorhandenen Unterhautfettgewebes, welches die klaren Konturen „verschleiert“. Abschließend wird die Dynamisierung des Halses und der Wangenregion mit der SMAS-Hebung in kranialer und kranioposteriorer Richtung (mit etwa 45-Grad-Vektor im Unterkiefer-Hals-Winkel) vollendet (Abb. 2).

Wir haben bei über 4500 weiblichen und männlichen Patienten ein „superextended“ Face-Neck-Lift mit SMAS-Präparation oder Duplikatur durchgeführt. Von diesen zeigten im Verlauf der Jahre immer wieder einige Patientinnen *temporäre* Beschwerden in der aurikulären und





**Abb. 1** ▲ Anatomischer Verlauf des N. auricularis magnus und seine Lagebeziehung zu den ihn umgebenden Strukturen (aus [9], © Elsevier GmbH, Urban & Fischer, München)



**Abb. 2** ► Vektoriale Ausdehnung und Fixierung des SMAS

periaurikulären Region. Diese verschwanden entweder im Lauf der Wundheilung oder konnten mit konservativen Behandlungsmaßnahmen (orale Analgesie bzw. Entzündungshemmung mit z. B. Diclofenac, orale Gabe von Vitamin-B-Komplex, örtliche Infiltration von Lokalanäs-

thetika bzw. verdünntem Kortison, physiotherapeutische, physikalische oder osteopathische Behandlungsmaßnahmen) behoben werden.

Insgesamt elf Patientinnen litten unter einer *dauerhaft* quälenden NAM-Beschwerdesymptomatik, die trotz Einsatz

aller konservativen Behandlungsversuche therapierefraktär war.

► **Beschwerden konnten meist mit konservativen Behandlungsmaßnahmen behoben werden**



Deshalb entschlossen wir uns nach Ablauf einer entsprechenden Behandlungs- bzw. Wundheilungszeit, eine operative Revision unter Lupenvergrößerung im Versorgungsgebiet und Verlauf des NAM durchzuführen.

### **NAM-Beschwerdesymptomatik und entsprechende Behandlungsmethoden**

Im Fall einer Patientin, die eineinhalb Jahre zuvor operiert worden war, war der anteriore Ast des NAM im Rahmen der Hautpräparation auf dem Muskelbauch des M. sternocleidomastoideus durchtrennt und der distale (zum Ohr verlaufende) Anteil nicht mehr auffindbar. Da sich inzwischen ein kleines Neurom gebildet hatte, wurde dieses exzidiert, der Nervenstumpf ligiert und am Ende koaguliert. Anschließend wurde der versorgte Nervenstumpf in der Tiefe des Muskelbauchs versenkt. Das vom Ramus anterior sensorisch ausgefallene Areal nahm die Patientin kaum wahr, da für sie die Erlösung von den Schmerz-sensationen im Vordergrund stand.

In zwei Fällen war der NAM – vor seiner Aufzweigung – in Fadenknoten eingeschlossen, wobei es noch nicht zu einer sanduhrförmigen Einschnürung gekommen war. Zusätzlich waren die Nervenäste im weiteren Verlauf infraaurikulär und im postaurikulären Sulkus im Narbengewebe fest „eingebacken“. Die Lösung der Knoten, Neurolyse und Infiltration des umgebenden Gewebes mit verdünnter Kortisonlösung brachten eine sofortige Beschwerdelinderung und nach einer Regenerationszeit von mehreren Monaten die restitutio ad integrum (■ **Abb. 3a, b, c**).

Die übrigen fünf Patientinnen klagten außer über chronische Dysästhesien vor allem über eine erhebliche Berührungsempfindlichkeit im Verlauf des NAM und seines Versorgungsgebiets. In all diesen Fällen war es zu einem starken, nahezu hypertrophen *Narbenpanzer* gekommen, welcher den NAM in seinem Verlauf und auch nach seiner Teilung zum Ohr hin einmauerte.

Die Lösung lag jeweils in der akribischen und kompletten Neurolyse des Nerven und seiner Äste.

Anschließend wurde der Nerv zum einen teils in tiefere Schichten verlagert

## **Zusammenfassung · Abstract**

J Ästhet Chir 2009 · 2:37–40 DOI 10.1007/s12631-008-0009-4  
© Springer Medizin Verlag 2009

C. Schrank · Y. Levy

### **Die Neuralgie des N. auricularis magnus (NAM) nach Face-Neck-Lift. Eine beherrschbare Komplikation**

#### **Zusammenfassung**

Nach über 4500 „superextended“ Face-Neck-Lifts mit Dynamisierung des superfiziellen muskuloaponeurotischen Systems (SMAS) erscheint die Neuralgie des N. auricularis magnus (NAM) als seltene, im Fall ihres Auftretens aber störend-quälende Beschwerdesymptomatik. Diese Komplikation ist meist temporär, kann aber auch gelegentlich – trotz Ausschöpfung aller konservativen Behandlungsmaßnahmen – chronisch-persistierend verlaufen. Die Symptomatik richtet sich hier nach der Ursache, ebenso wie die zu ergreifenden therapeutischen Maßnahmen. Den anatomischen Verlauf des Nerven berücksichtigend ergibt oft erst die chirurgische Exploration und Revision mit Neurolyse eine

endgültige Beschwerdefreiheit. Wir schildern in diesem Artikel die nach unserer Erfahrung häufigsten Problemfälle der NAM-Neuralgie, welche sowohl den Patienten als auch den behandelnden plastisch-ästhetischen Chirurgen beschäftigen. Anschließend zeigen wir mögliche Behandlungswege und vorbeugende Maßnahmen auf, die helfen sollen, diese ernstzunehmende Problematik zu lösen oder prophylaktische Maßnahmen zu ergreifen.

#### **Schlüsselwörter**

N. auricularis magnus · NAM-Neuralgie · Dysästhesie · Facelift mit SMAS · Neurolyse

### **Neuralgia of the great auricular nerve (GAN) after face-neck lift. A manageable complication**

#### **Abstract**

After over 4500 “superextended” face-neck lifts with dynamization of the superficial muscular aponeurotic system (SMAS), neuralgia of the great auricular nerve (GAN) appeared as a seldom but, when occurring, distressing and painful complication. Although usually temporary, this complication can – in spite of all conservative treatment – follow a chronic and persistent course. The symptoms develop according to the cause and therapeutic procedures must also be chosen accordingly. By taking the course of the nerve into consideration, surgical exploration and

revision neurolysis often relieve the patient of symptoms. In this article, we describe the most common problems involving GAN, from the patient’s as well as the plastic-aesthetic surgeon’s perspective. We will also present possible treatment methods and preventive measures which should help to solve this serious problem or put preventive measures in place.

#### **Keywords**

Great auricular nerve · GAN-neuralgia · Dysesthesia · Facelift with SMAS · Neurolysis



und zum anderen mit einem Lappen aus SMAS und Platysma oder Fasziennappen des M. sternocleidomastoideus oder Unterhautfettgewebsgleitlappen bedeckt (▣ Abb. 4a,b).

### ► Die Lösung lag in der akribischen und kompletten Neurolyse

Auch hier wurde adjuvant und prophylaktisch das umgebende Gewebe mit verdünnter Kortisonlösung infiltriert. Bei allen Patientinnen gelang es, eine vollständige Beschwerdefreiheit zu erreichen. Eine Patientin mit sehr ausgeprägtem Narbenwachstum und äußerst schwieriger Nervfreilegung hatte für einige Wochen ein Taubheitsgefühl, vor allem im retroaurikulären Bereich, welches aber vollständig verschwand.

### Vorbeugende Maßnahmen

Vorbeugende Maßnahmen, die dazu beitragen, dass eine NAM-Beschwerdesymptomatik möglichst gar nicht erst entsteht, sind im Sinne der Prophylaxe das Wichtigste. Das heißt im Einzelnen:

- Es dürfen keine horizontalen, quer zum Nervenfaserverlauf ausgerichteten Haltenähte, die den Nerv einschließen und strangulieren könnten, angelegt werden.
- Eine starke Traumatisierung des Gewebes sollte während der Präparation vermieden werden.
- Eine penible Blutstillung ist notwendig, um ein Nachbluten zu umgehen.
- Die Elektro-Kauterisation muss mit größtmöglicher Genauigkeit und Vorsicht durchgeführt werden (Mikropinzetten, gezielt kontrollierte Mikronekrosen).
- Die Einlage von Jackson-Pratt-Drainagen erscheint uns beinahe immer indiziert, um eine Einblutung bzw. ein Hämatom vor allem im infraaurikulären Halsbereich zu vermeiden.

### Fazit für die Praxis

**Der Patient mit Schmerz hat meist recht! Deshalb sollte im Zweifelsfall und bei einem Versagen konservativer Behandlungsansätze bei NAM-Beschwerde-**

**symptomatik eine operative Explorati- on erfolgen. Diese schließt dann gege- benenfalls die komplette Neurolyse mit anschließender Verlagerung bzw. Bedeckung des N. auricularis magnus und sei- ner Rami anteriores und posteriores mit gesundem Bindegewebe oder Muskel- faszie ein. Wir empfehlen abschließend einen lockeren, sanften Kompressions- verband mit Schaumstoff.**

**Schließlich dürfen wir aus unserer Er- fahrung noch einen – in unseren Au- gen wichtigen – Hinweis geben, der sich auf „neue Operationsmethoden“, „kur- ze Schnitte“ und „weekend lifts“ mit ge- ringer Präparationsausdehnung bezieht: Um iatrogenen Schäden vorzubeugen spielt die Schnittlänge im behaarten, nuchalen Bereich eine untergeordnete Rolle – zugunsten einer größtmöglichen Übersicht über das Präparationsareal!**

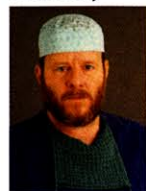### Korrespondenzadresse

**Dr. C. Schrank**



Atriumklinik Holzkirchen  
Münchner Straße 56a,  
83607 Holzkirchen  
info@levy-schrank.com

**Dr. Y. Levy**



Atriumklinik Holzkirchen  
Münchner Straße 56a,  
83607 Holzkirchen

**Interessenkonflikt.** Der korrespondierende Autor gibt an, dass kein Interessenkonflikt besteht.

### Literatur

1. Izquierdo R, Parry SW, Boydell CL, Almand J (1991) The great auricular nerve revisited: pertinent anatomy for SMAS-platysma rhytidectomy. *Ann Plast Surg* 27(1):44–48
2. De Chalain T, Nahai F (1995) Amputation neuro- mas of the great auricular nerve after rhytidecto- my. *Ann Plast Surg* 35(3):297–299
3. Griffin JE, Jo C (2007) Complications after su- perficial plane cervicofacial rhytidectomy: a re- trospective analysis of 178 consecutive facelifts and review of the literature. *J Oral Maxillofac Surg* 65(11):2227–2234
4. Komuro Y, Koga Y, Yanai A (2002) Anatomical stu- dy of the greater auricular nerve an lesser occipital nerve for face lift surgery. *J Jap Soc Plast Reconstr Surg* 22(9):621–627

5. Levy Y, Arlt A, Muggenthaler F (2004) Face-Neck- Lift – Risiken und Komplikationen – und wie man sie vermeidet beziehungsweise behandelt. *Maga- zin für Ästhetische Chirurgie* (3):10–15
6. Ullman Y, Levy Y (2003) Superextended facelift: Our experience with 3580 patients. *Ann Plast Surg* 51(6):1–7
7. Kaye BL, Connell BF, Mc Kinney P (1998) Complica- tions of face lift surgery. *Aesthetic Surg J* 18(1):45–49
8. Salisbury CC, Kaye BL (1998) Complications of rhy- tidectomy. *Plast Surg Nurs* 18(2):71–77, 89
9. Putz R, Pabst R (1993) Sobotta – Atlas der Anato- mie des Menschen, 20. Aufl. Urban & Schwarzen- berg, Bd. 1, S 143